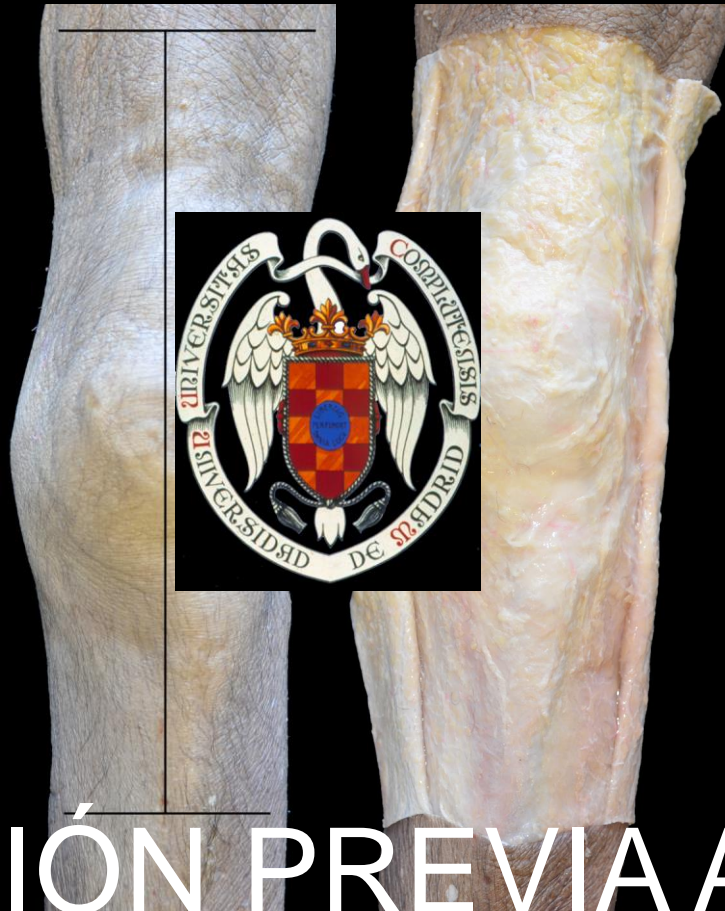

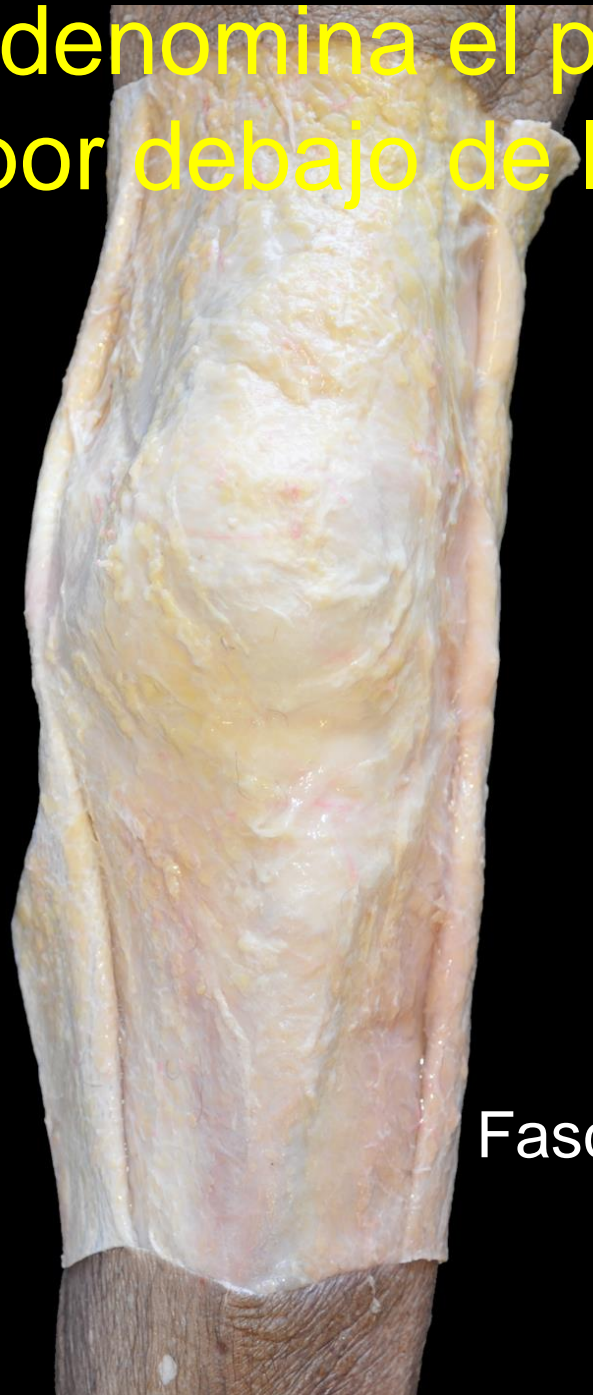Anatomía quirúrgica de la Rodilla

Madrid 143-14 de octubre de 2011



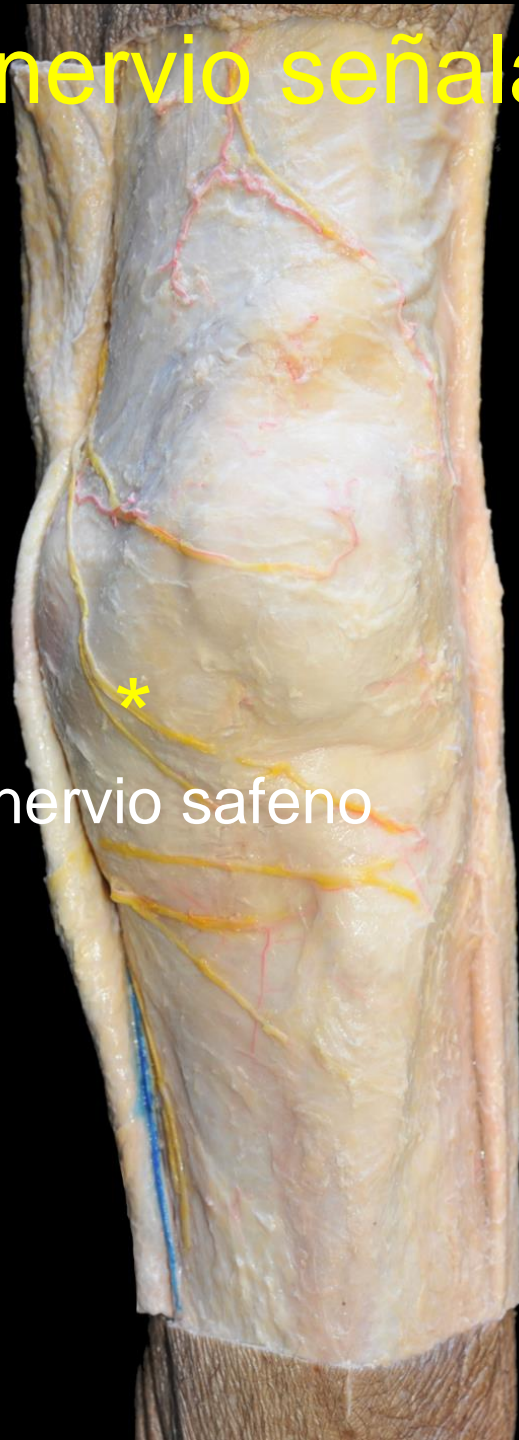EVALUACIÓN PREVIA AL CURSO

1. ¿Cómo se denomina el plano topográfico que se sitúa por debajo de la piel?



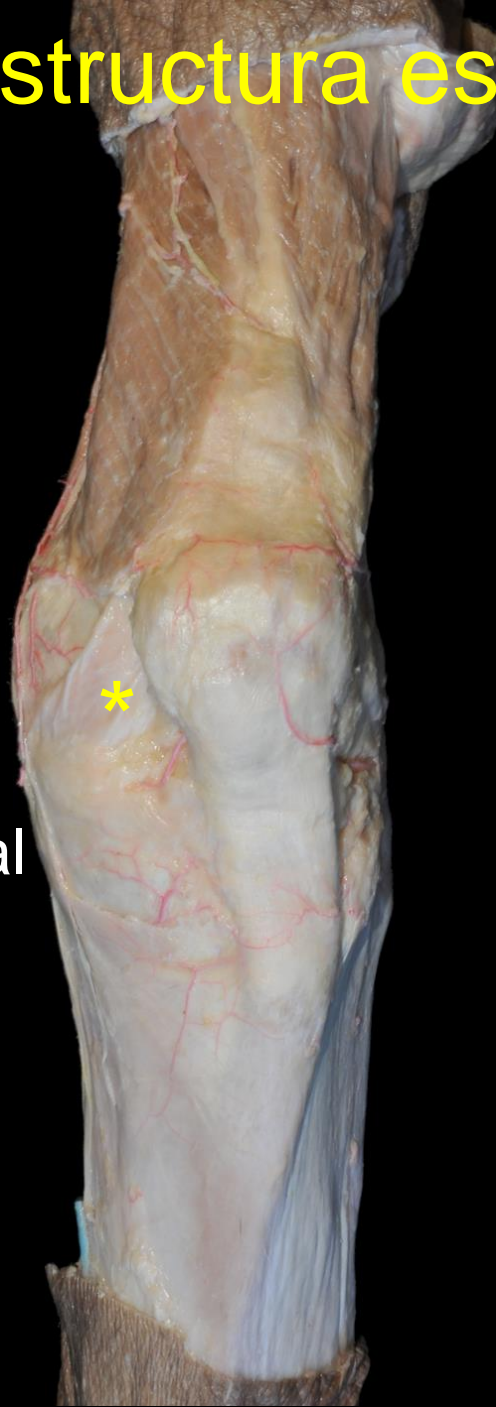Fascia superficial

2. ¿A qué nervio señala el asterisco?



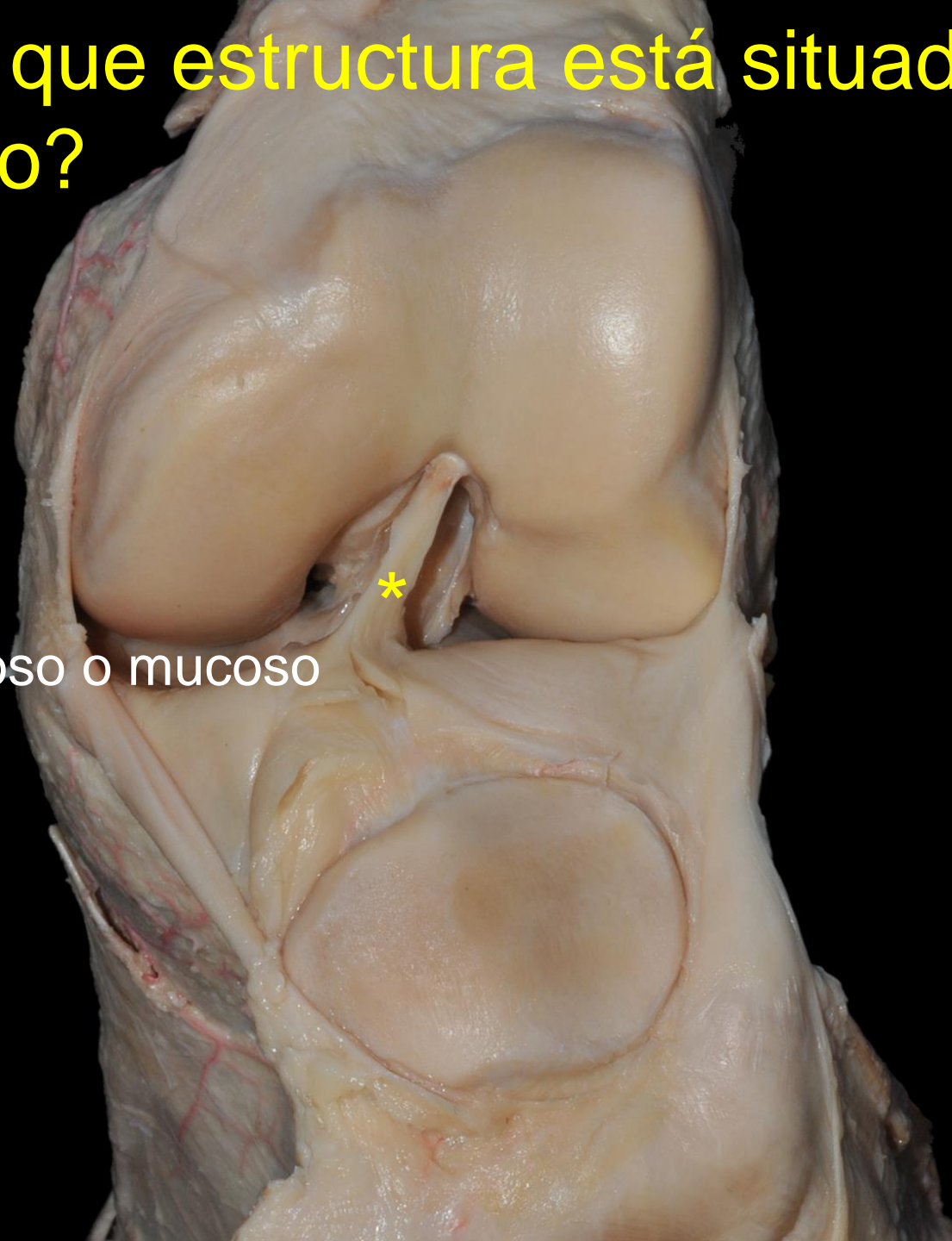
Rama infrapatelar del nervio safeno

3. ¿Sobre que estructura está situado el asterisco?



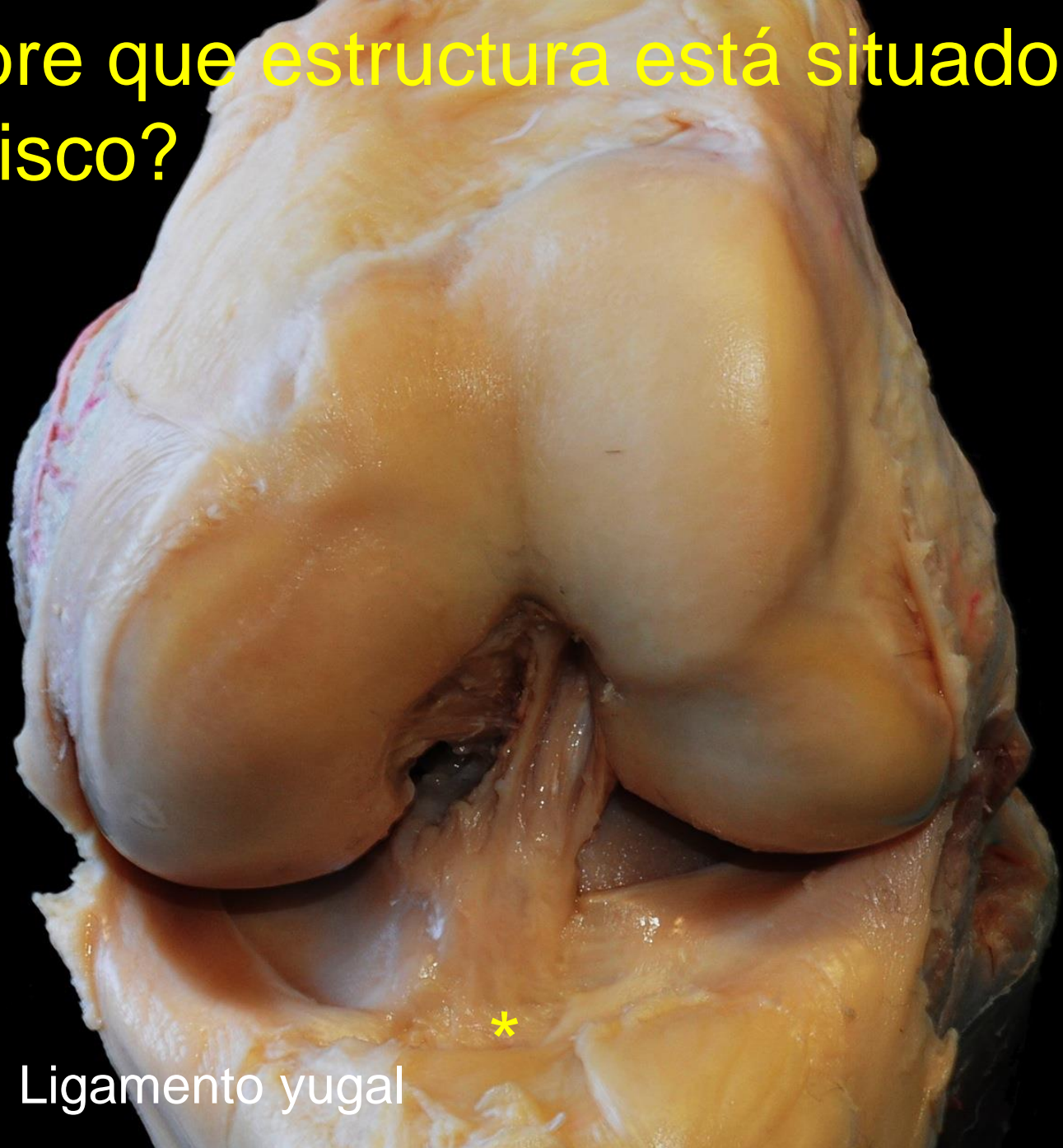
Aleta rotuliana medial

4. ¿Sobre que estructura está situado el asterisco?



Ligamento adiposo o mucoso

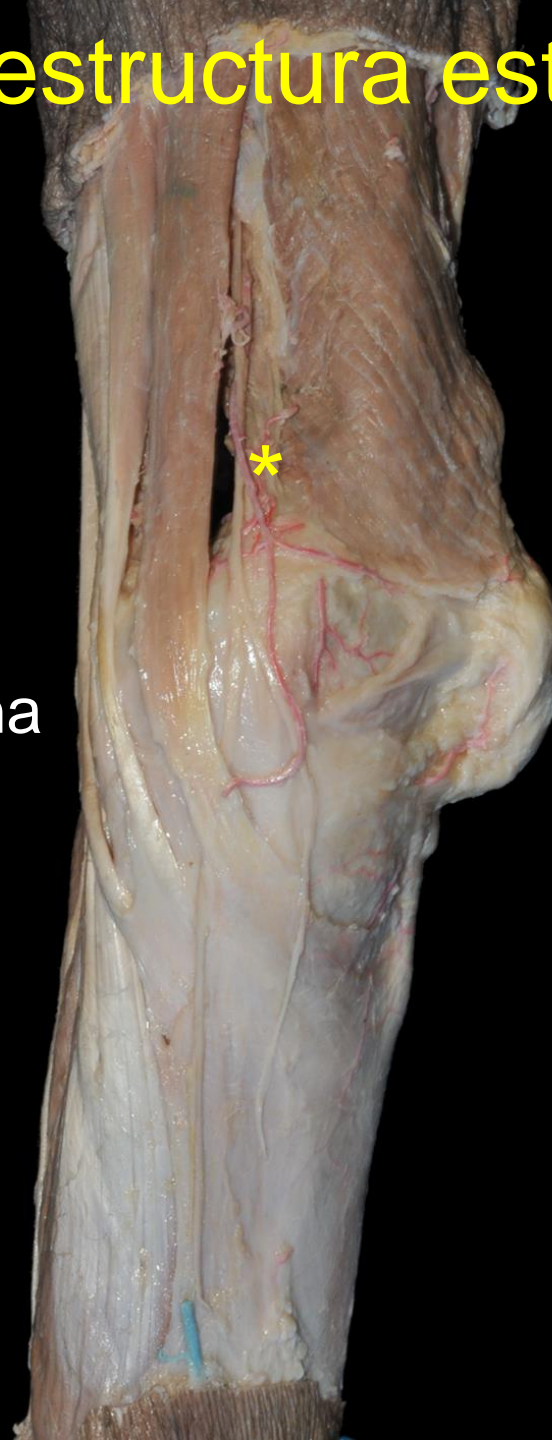5. ¿Sobre que estructura está situado el asterisco?



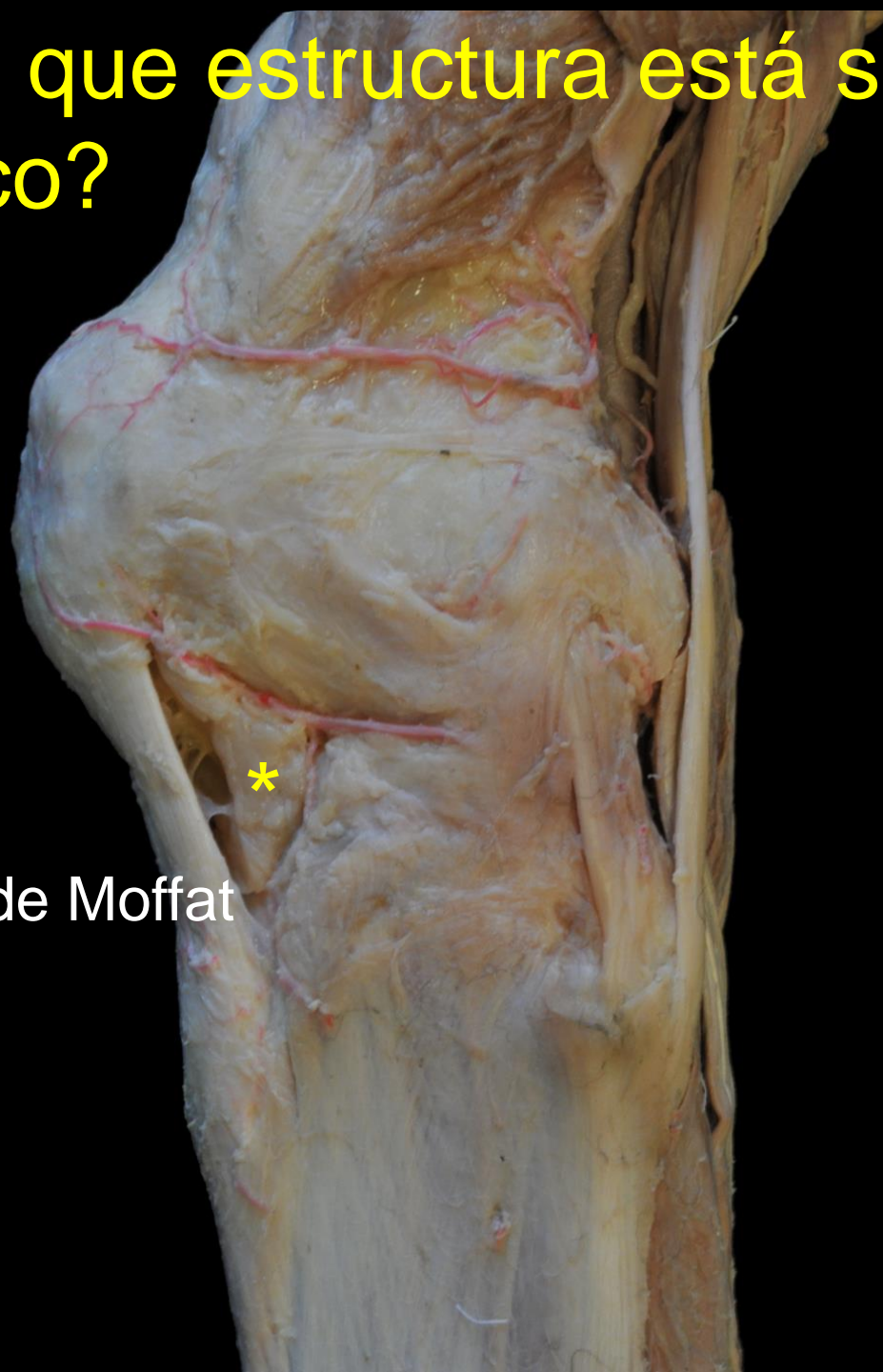Ligamento yugal

6. ¿Sobre que estructura está situado el asterisco?

Arteria genicular
suprema,
anastomótica magna



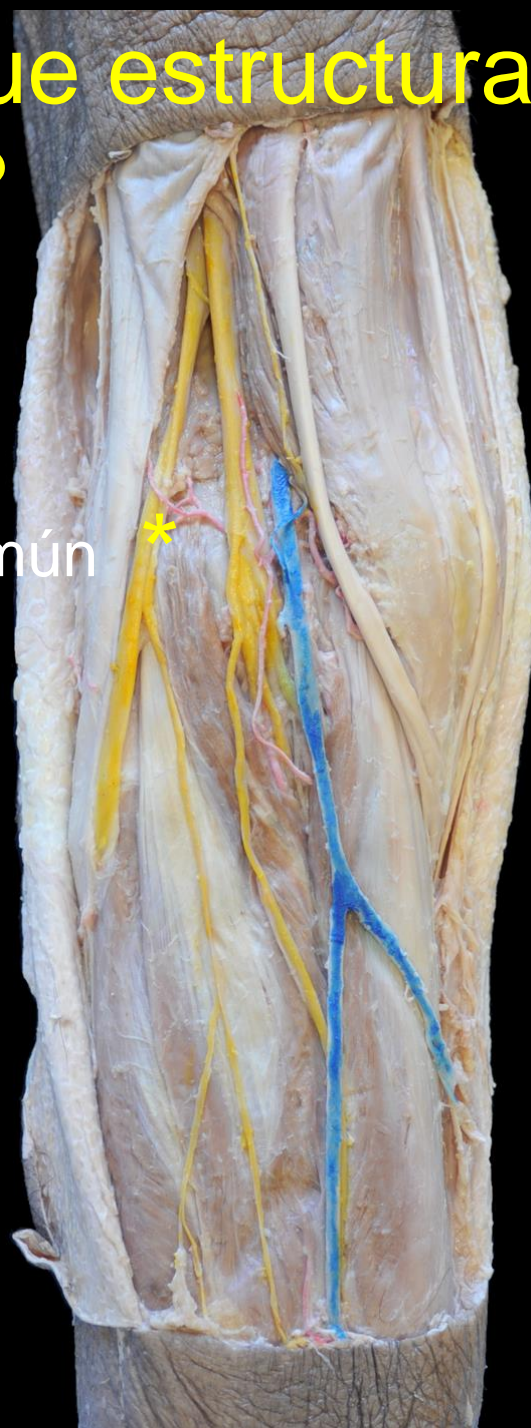7. ¿Sobre que estructura está situado el asterisco?



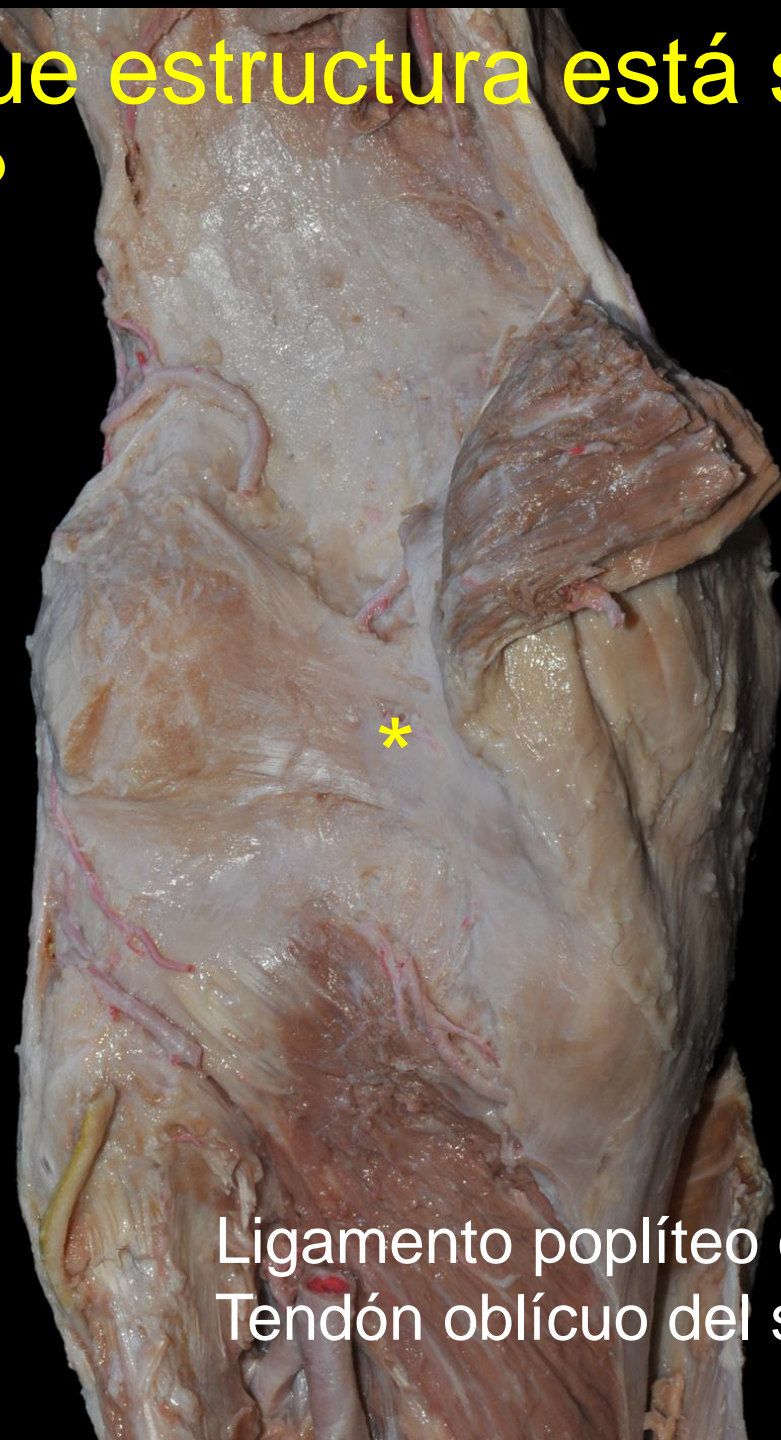Bolsa adiposa de Moffat

8. ¿Sobre que estructura está situado el asterisco?

Nervio peroneo común *

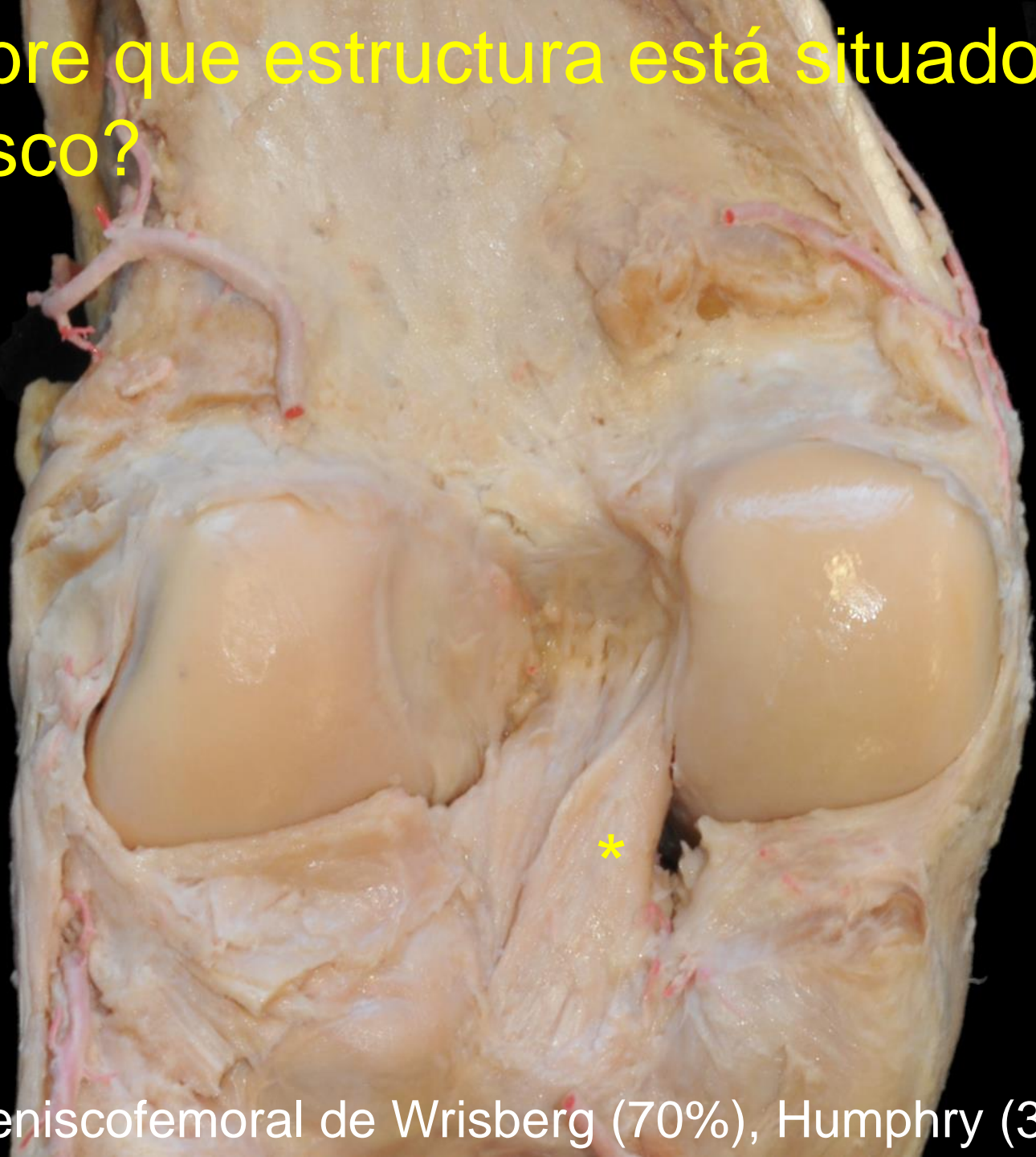


9. ¿Sobre que estructura está situado el asterisco?



Ligamento poplíteo oblicuo.
Tendón oblicuo del semimembranoso

10. ¿Sobre que estructura está situado el asterisco?



Ligamento meniscofemoral de Wrisberg (70%), Humphry (30%)